Tendinites du bord externe du poignet

T. Dreano

- Fréquentes
- Variées
- Microtraumatismes répétés

Soirée ROR Main

- Ténosynovite

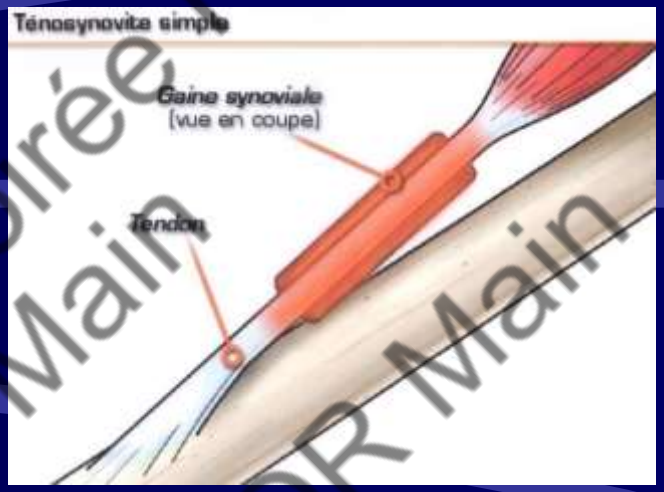

- Tendinite

- Tendinose

Soirée ROR Main

- Tendinite
- Apophysite

- Ex : tendinite d ’insertion des radiaux
  - rechercher carpe bossu = exostose carpométacarpienne du 2 ou 3ème rayon

Soirée ROR Main

Facteurs favorisants

- Anatomique = canaux ostéofibreux

Soirée ROR Main

- Pathologique = ostéophyte, cal vicieux, saillie osseuse, pseudarthrose
  - Ex :
    - tendinite LEP : modif. Lister
    - tendinite insertion des extenseurs du carpe : carpe bossu

Soirée ROR Main

- Tendinite du fléchisseur radial de carpe
  - peu connue

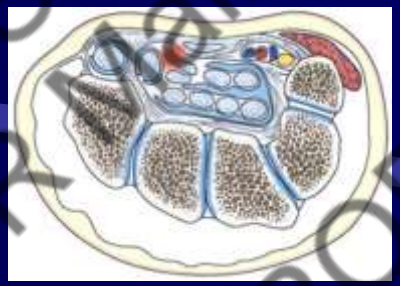

  - canal propre -> M2 : au contact du trapèze
  - toute modification du canal = cause de tendinite
    - arthrose STT
    - rhizarthrose …

Soirée ROR Main

Clinique

- Douleur au mouvement contrarié
- Douleur sur trajet tendineux
- ± gonflement douloureux

Soirée ROR Main

La plus fréquente = De Quervain

- Ténosynovite constrictive du 1er compartiment
- Inadéquation contenu / contenant
- variations anatomiques +++ :
  - plusieurs tendons
  - cloison sagittale
- Manœuvre de Finkelstein
- Rechercher irritation branche sensitive nerf radial : névrite Wartenberg

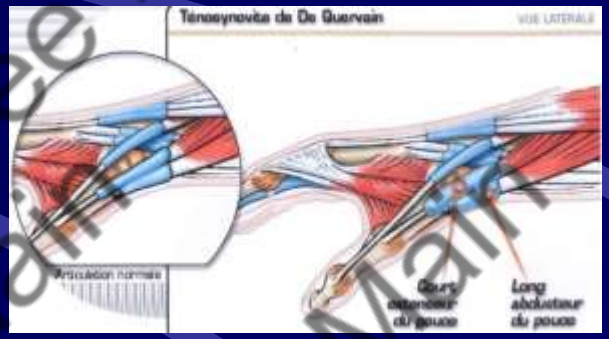

Soirée ROR Main

Douleurs externes du poignet

- Styloidite radiale = tendinite insertion L.S.
- Névrite de Wartenberg

- Syndrome d'intersection

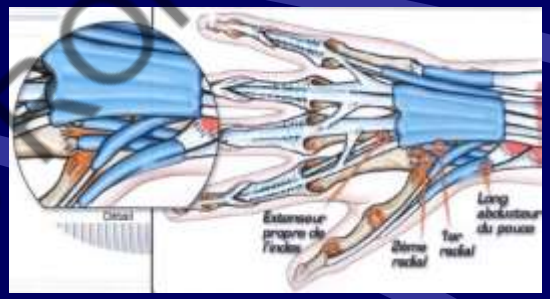

  - inflammation bourse séreuse
  - entre radiaux / 1er compartiment
  - douleur + proximale postéro externe
  - début brutal / sujet jeune / effort inhabituel
  - tuméfaction (bursite) douloureuse

Soirée ROR Main

Traitement médical

- Repos / éviction gestes nocifs
- adaptation gestes / matériels
- orthèse - physiothérapie
- AINS locaux / généraux. Infiltrations

Soirée ROR Main

Quand opérer une tendinite ?

- échec du traitement médical
- blocage du tendon fibreux et nodulaire

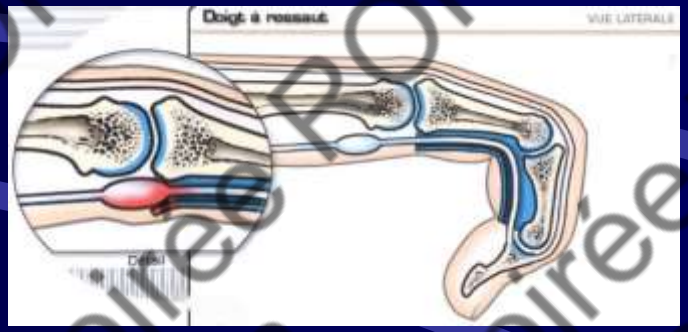

- élément pathologique contact tendon
- rupture gaine tendineuse : cubital postérieur

Soirée ROR Main

Eléments du traitement chirurgical

- synovectomie / exérèse nodule tendineux
- ouverture poulie et des gaines
- renforcement du tendon affaibli
- traitement de l'élément causal

Soirée ROR Main

Ténosynovite de De Quervain

traitement conservateur

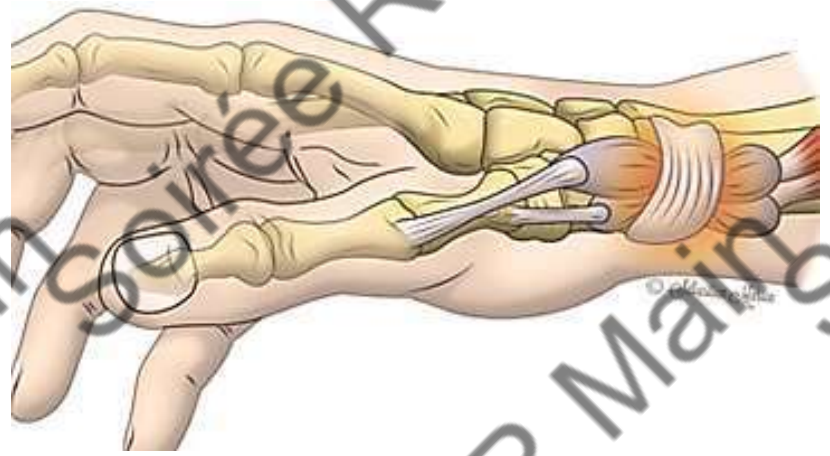

Johan Duflot _ Masseur kinésithérapeute CHU Rennes

Soirée ROR Main

Objectif : lutter contre la douleur et l'inflammation

➢Attelle de repos poignet + colonne de pouce
- 3 semaines – 2 mois 24h/24h
- Sur mesure ++ : alignement méta – radius

➢Rééducation
- Éducation gestuelle
- Drainage, massage
- Physiothérapie (US, TENS, vibrations…)
- Cryothérapie
- Etirement APL et EPB

Soirée ROR Main

Cause biomécanique ?

- Jeunes mamans
- Mouvements combinés abduction pouce/poignet et flexion coude = sollicitation +++ du Rond Pronateur

➢ Ascension du radius

➢ Augmentation angle d'entrée des 2 tendons dans le 1er compartiment

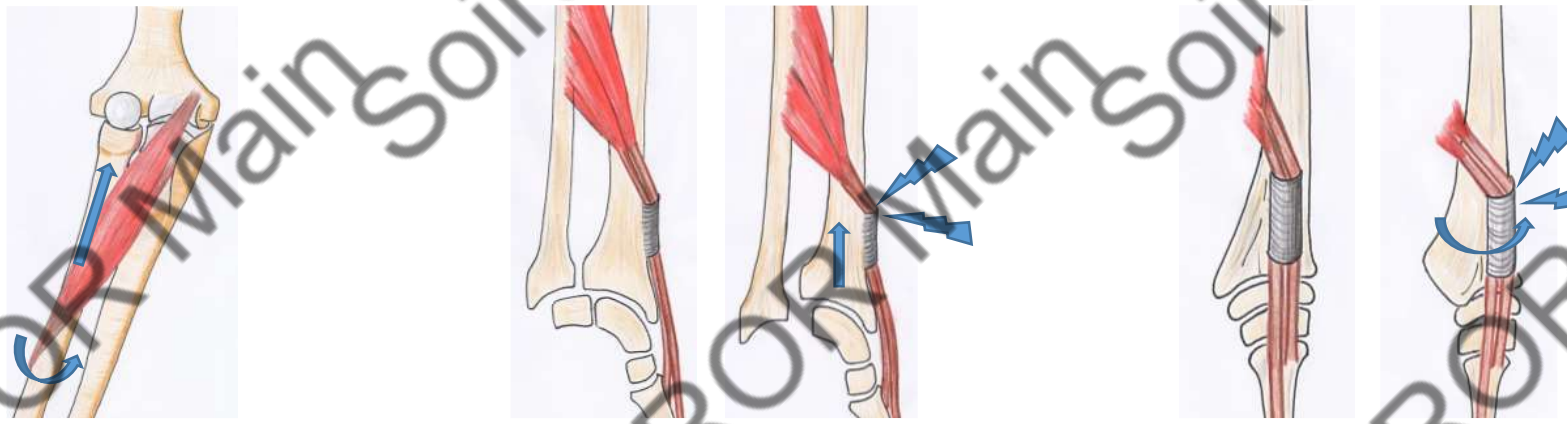

Gerlac D. Ténosynovite de De Quervain : « replacer » le radius atténue la symptomatologie. *Prof Kiné*. 2015;49:18-22

Soirée ROR Main

Rééducation

- Etirement Rond Pronateur
- Traction du radius en distal
- Renforcement des muscles antagonistes (FCU/ECU et supinateur)

position de départ

Inclinaison ulnaire



Supination

Soirée ROR Main

Rééducation post-op

- Mobilisation des doigts
- W cicatriciel +++
- Désensibilisation si hypersensibilité (SVT, textures différentes)

- Attelle 15j

Soirée ROR Main

La rhizarthrose

ou Arthrose trapézo métacarpienne

Soirée ROR Main

2 grands tableaux :

- L'arthrose trapézométacarpienne isolée ou rhizarthrose

- L'arthrose péritrapezienne (=TM + STT)
  - Maladie plus générale du poignet
  - Souvent d'origine microcristalline (chondrocalcinose)

Soirée ROR Main

Rhizarthrose

Généralités sur l'arthrose:

Les lésions du cartilage ne régressent pas
L'évolution n'est pas linéaire
Peut être très rapide (arthrose destructrice rapide) ou bien lente
« phase chronique » : gène variable, douleur modérée, entrecoupée de « période de crise » avec douleur importante et inflammation articulaire

- Femme (90%)
- Bilatérale
- À la ménopause
- Très fréquente
- Probablement beaucoup asymptomatiques
- Articulation extrêmement sollicitée

- Arthrose primitive +++
- Arthrose post traumatique (Fractures de M1) rare

Soirée ROR Main

rhizarthrose

- Articulation en selle, 3 axes de mobilité
  - Flexion/extension
  - Antépulsion/rétropulsion
  - Opposition pronation de 20°
- Nombreux moyens d'union
- Contraintes subluxantes++

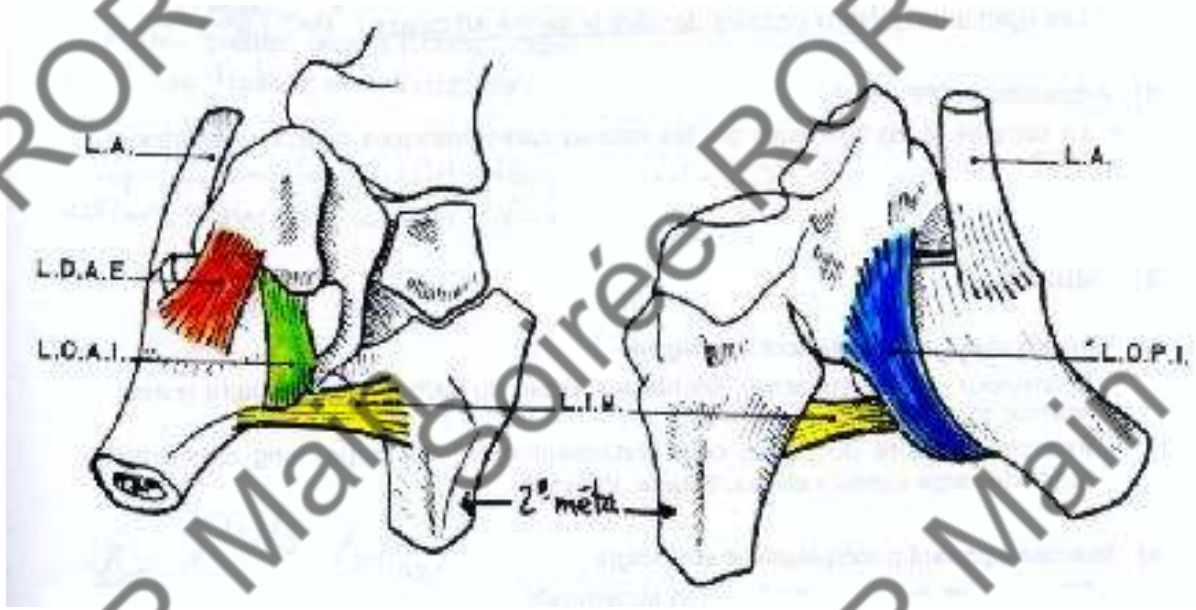

Soirée ROR Main

rhizarthrose

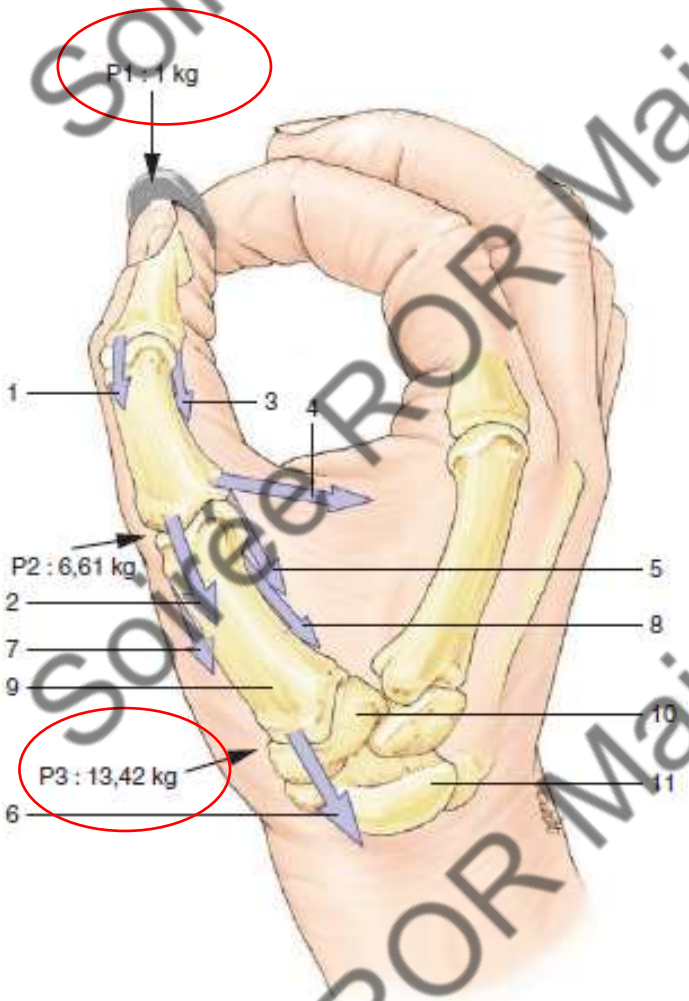

Répartition des forces sur les articulations du pouce lorsqu'une pince d'1 kg (F1) est réalisée entre le pouce et l'index.
Une force (F2) de 6,61 kg est appliquée au niveau de l'articulation métacarpophalangienne et (F3) de 13,42 kg sur l'articulation trapézométacarpienne.
Schématisation des huit muscles contribuant à la mobilité et stabilité du pouce. (1) Long extenseur du pouce (EPL). (2) Court extenseur (EPB). (3) Long fléchisseur (FPL). (4) Adducteur (ADD). (5) Court fléchisseur (FPB). (6) Long abducteur (APL). (7) Court abducteur (ABP). (8) Opposant (OPP). (9) Premier métacarpien. (10) Trapèze. (11) Scaphoïde.

Soirée ROR Main

La rhizarthrose

fracture-luxation CPM
Rare

Soirée ROR Main

La rhizarthose

Fracture de Bennet

Soirée ROR Main

La rhizarthrose

Fracture articulaire comminutive
Risque arthrose secondaire ++

Soirée ROR Main

La rhizarthrose

Fracture extra articulaire donc peu de risque arthrogène avec la réduction de la deformation

Soirée ROR Main

rhizarthrose

- <u>Clinique:</u>
  - Douleur assez localisée à la base du pouce, en regard de l'articulation.
  - Mobilisation douloureuse, douleur à la circumduction
  - Œdème et tuméfaction de la TM
  - Handicap fonctionnel+++
  - Avec le temps déformation : pouce en M par :
    - fermeture de la 1iere commissure,
    - hyperextension compensatrice de la MP
    - flexion de l'IP

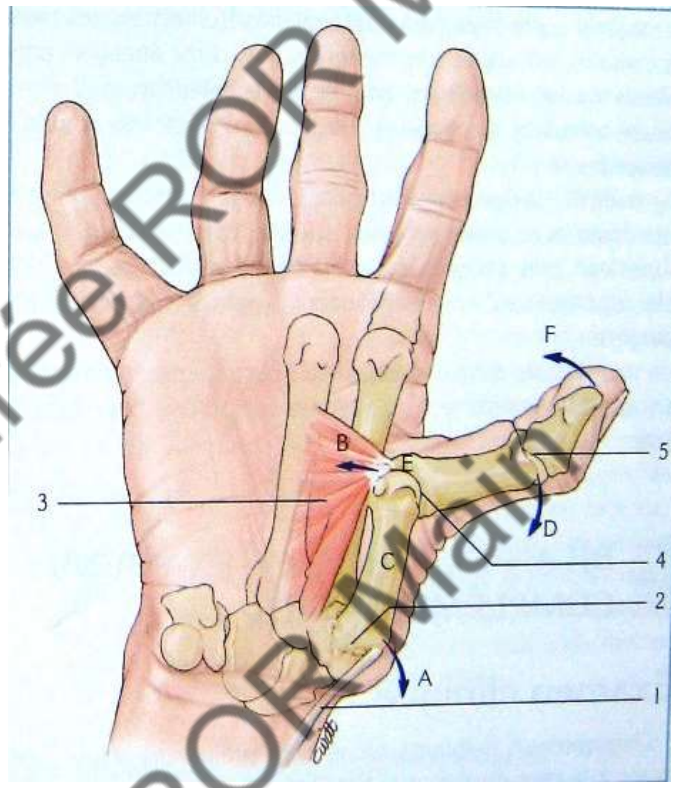

Soirée ROR Main

rhizarthrose

- Douleur à la pression en regard de l'articulation, Glickel test : extension MP, pression base de M1 = douleur, craquements

- Grind test : douleur, parfois crépitement

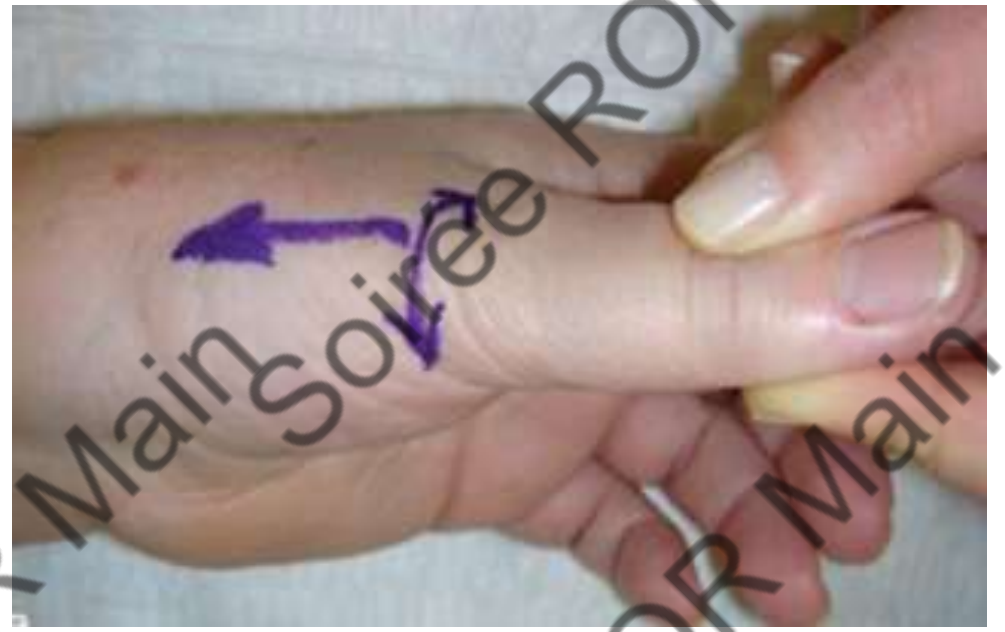

Soirée ROR Main

rhizarthrose

- Clinique :
  - 2 grands types de déformation

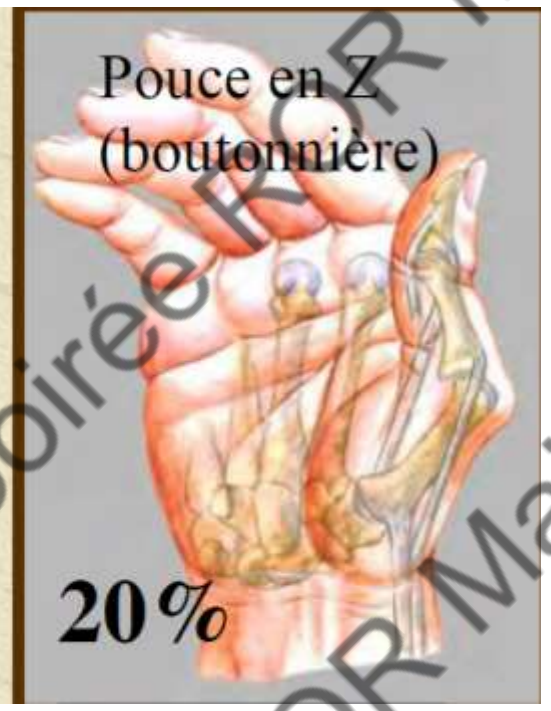

Pouce en M : subluxation TM, hyperxtension MP, Flexion IP
Pouce en Z : flessum MP, hyperextension IP (+ rare)

Soirée ROR Main

rhizarthrose

Signes radiographiques de l'arthrose:
-Pincement de l'interligne
-Ostéophytes (constructions osseuses)
-Géodes (« trous » dans l'os)
-Sclérose osseuse sous chondrale

- Bilan radiographique et stades

1

2

3

4

Soirée ROR Main

rhizarthrose

Soirée ROR Main

rhizarthrose

Soirée ROR Main

rhizarthrose

- Ttt médical++++++
  - Pharmacologique (antalgiques + antiinflammatoires)
  - Emplâtres à l'argile verte, application de chaud (+/- cryothérapie)
  - Education pour économie articulaire, adaptation du poste de travail
  - Orthèse longue de repos nocturne et orthèse courte ou souple, fonctionnelle la journée
  - Infiltrations (en fonction du pincement articulaire)

Le traitement médical bien conduit doit être efficace en 1 à 6 mois

Au-delà de 6 mois, la chirurgie peut être envisagée

Soirée ROR Main

Rhizarthrose

Stades plus avancés :
orthèses courtes sur mesure

Orthèse de fonction:
Orthèse CMC push

Gantelet souple, à visée purement antalgique

Orthèse longue nocturne

Soirée ROR Main

rhizarthrose

- Intérêt d’un diagnostic précoce de la rhizarthrose = il existe des chirurgies conservatrices dans les stades peu évolués avec un capital cartilagineux préservé

Soirée ROR Main

rhizarthrose

- Ostéotomie d'ouverture de M1 : réservée aux stades précoces, si échec du ttt médical

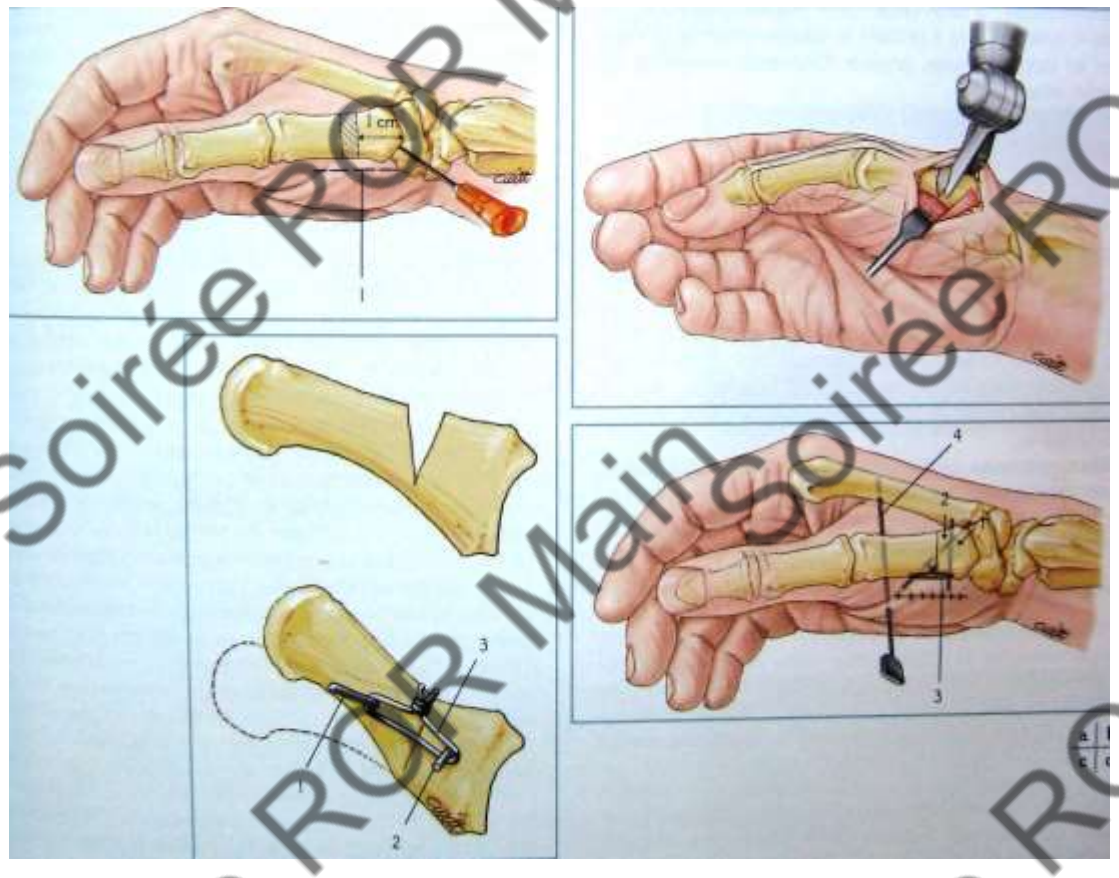

*ostéotomie de Wilson : extension mono corticale de 30° à la base de M1
*déplace les contraintes
*dans les suites 6 à 8 semaines de consolidation

Soirée ROR Main

rhizarthrose

Soirée ROR Main

rhizarthrose

- <u>Trapezectomie +/- ligamento-suspension</u>
  - Plusieurs techniques possibles, différentes voies d'abord
    - Trapezectomie + LS entre hemi FRC et APL par voie ant
  - Donne des résultats fiables dans le temps
  - Suites plus longues que la prothèse = 6 mois avant acquisition du résultat final
  - Bons résultats sur la douleur
  - bonnes mobilités
  - Récupération de force correcte

Soirée ROR Main

rhizarthrose

- Trapezectomie-ligamento-suspension

Soirée ROR Main

rhizarthrose

- Trapezectomie
  - Suites : immobilisation 4 semaines puis rééducation assez longue
  - Résultats en 3 à 6 mois

Soirée ROR Main

rhizarthrose

- <u>Arthroplastie</u> (première version 1973)
  - Prothèse anatomique
  - Plusieurs implants disponibles
  - Amélioration du matériel : meilleure longévité, moins de luxation, moins de descellement

Soirée ROR Main

rhizarthrose

- <u>Arthroplastie</u>

15 jours immobilisation par gantelet résine puis attelle de protection + autorééducation

Soirée ROR Main

rhizarthrose

- <u>Arthroplastie</u>
  - Résultats rapides
  - Mouvements anatomiques
  - Peu de rééducation

  - Usure à moyen terme/durée de vie
  - Descellement
  - Luxation implant (moindre avec nouvelle génération)

Soirée ROR Main

rhizarthrose

Prothèse TM

Trapezectomie, ligamentosuspension

Soirée ROR Main

Kinésithérapie et rhizarthrose

Agnès Moreau - kinésithérapeute CHU Rennes

Soirée ROR Main

La colonne du pouce

- Rôle essentiel dans la formation des arches de la main
- Le pouce assure l'opposition = préhension
- Préhension multiples = adaptabilité
- Système musculaire : muscles longs => mobilisation (forces compressives), muscles courts : stabilisateurs (rotation)

Co-contraction des muscles = stabilité → nécessité d'un équilibre des forces

- Pinch

Force muscles intrinsèques > muscles extrinsèques = <u>normal</u>

- Force préhension en statique **++**

Soirée ROR Main

L’articulation TM

- Articulation en selle
- Instabilité en position de fonction

- Irrégularité des surfaces articulaires, peu congruentes
- Laxité des systèmes capsulo-ligamentaires
- Composante rotatoire de M1

- Lors des pinces pouce-index, elle travaille en compression et subit des contraintes énormes

Forces de compression (X 12) luxantes latéralement au niveau de la TM
Résultantes actions musculaires => subluxation dorso latérale base de M1

- Selon laxité, morphotype, processus dégénératif : aggravation subluxation

Soirée ROR Main

Rhizarthrose

<u>Symptômes/caractéristiques</u>

- Gestes du quotidien difficiles
- Douleurs : mécanique, inflammatoire, nocturne
- Instabilité (test touche piano)
- Enraidissement progressif, ostéophytes
- Fermeture 1ère commissure
- Amyotrophie (intrinsèques) => **balance musculaire inversée**

  muscles longs valorisés au détriment des muscles courts
- Déformation pouce en Z ou M

=> Douleur et déformations : gène fonctionnelle majeure ++

↘ force préhension et ↘ adaptation des prises

- Stade ultime : arti ankylosée et ↘ douleur => pouce adductus

Soirée ROR Main

Rhizarthrose

➢ **TRAITEMENT CONSERVATEUR**

- **Orthèses** (antalgie, stabilisation, prévention déformations)

3 points d'appui : 1ère commissure, base M1, bord ulnaire poignet = articulation centrée

- De repos, nocturnes (de série type rhizo forte)

- De fonction (de série type « push » CMC)

Sangles : non élastique (Dominique Thomas), néoprène

Port régulier des orthèses améliore les symptômes : 65% des cas

Orthèse fonctionnelle : force et stabilité

Soirée ROR Main

Rhizarthrose

Kinésithérapie ?

Soirée ROR Main

Rhizarthrose

<u>Rééducation</u> :

Lutter contre douleurs et déformations

Rétablir la balance musculaire : lutte contre amyotrophie

Renforcer la stabilité

Economie articulaire

Soirée ROR Main

Rhizarthrose

- Massage, chaleur
- Conserver mobilité fonctionnelle : **ouverture de commissure ++**
- Etirement adducteur
- Limiter les contraintes articulaires : mob en décompression, recentrage articulaire
- Travail de la stabilité de la TM

⇒**Renforcement de opposant/1er IOD +++** (Michel Boutan)

- En statique autour position de fonction
- Co contraction : AAA = action synergique de recentrage rapproche M1 dans axe main, IP tendue (bras de leviers courts)

- Auto rééducation, C position

Soirée ROR Main

Rhizarthrose

- Education/Prophylaxie :

Ne pas aller dans le sens de la déformation/douleur

Bouger

Eviter prises sub-termino-terminales et termino-terminales

Aide technique, adapter gestes

Préférer l'empaumement de l'objet : pour une pince pollici-digitale stable et efficace, **Fléchir la MP**

Si échec du traitement orthétique conservateur…

Soirée ROR Main

Rhizarthrose

➢ **<u>TRAITEMENT CHIRURGICAL :</u>** de vrais espoirs

- Trapézectomie + ligamentoplastie/ prothèse TM

  Immobilisation colonne du pouce (2 à 4 semaines)

- Post-immobilisation **=> Rééducation/auto rééducation**

  Récupérer mobilité, stabilité et force progressive

  Mob active ++

  Gestuelle quotidienne, utiliser pouce

  Orthèse courte de repos jusqu'à la 6ème semaine

Massage colonne du pouce

Cicatrice : parfois hyperesthésique

(proximité de la branche sensitive du nerf radial : désensibilisation)

Soirée ROR Main

Rhizarthrose

Circumduction, F/E, opposition (kapandji),

ADD/ABD, ouverture de commissure

Soirée ROR Main

Rhizarthrose

Rétropulsion de M1

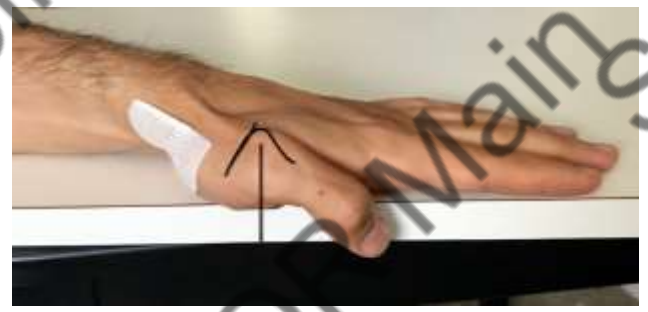

Mobilisation globale

Soirée ROR Main

Rhizarthrose

- Renforcement musculaire et stabilité
- **Gainage du couple opp/1er IOD** : AAA
- Muscles thénariens stabilisateurs, bras de levier courts





Soirée ROR Main

Rhizarthrose

- Prophylaxie
- Orthèse si besoin
- Travail en force > 3 mois
- Délais récupération plus longs pour trapézectomie que la prothèse

⇒ Confort, disparition des douleurs, meilleure mobilité, force conservée

Soirée ROR Main

Rhizarthrose

Conclusion :

On ne guérit pas de l’arthrose mais on peut freiner son évolution

Rôle kiné : éducation, information, prévention, conseils

Soirée ROR Main

Entorse métacarpophalangienne du pouce

Soirée ROR Main

UNIVERSITÉ DE RENNES 1
Faculté de Médecine

CHU Rennes

Anatomie

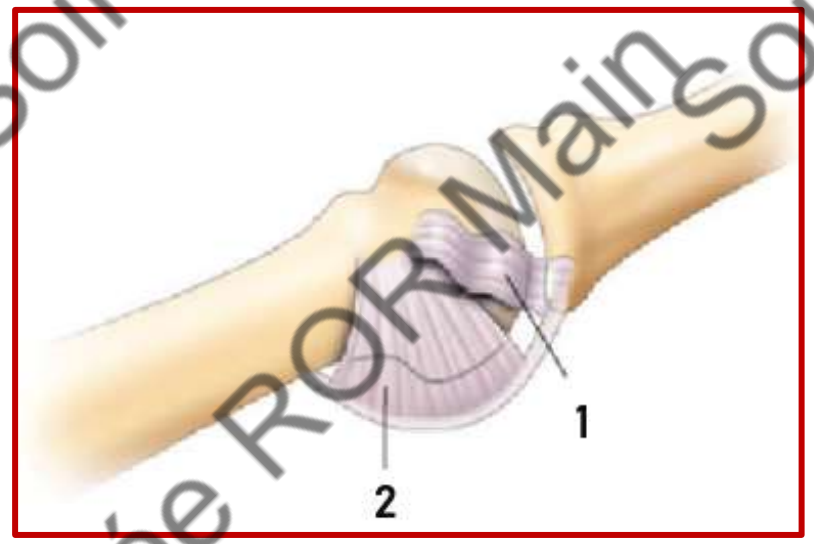

En extension

1- Ligament latéral principal
2- Ligament latéral accessoire

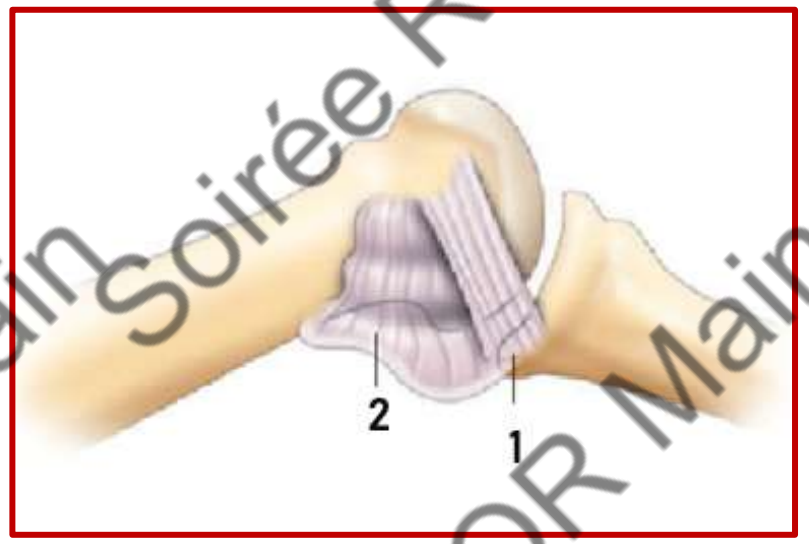

En flexion

Soirée ROR Main

Anatomie

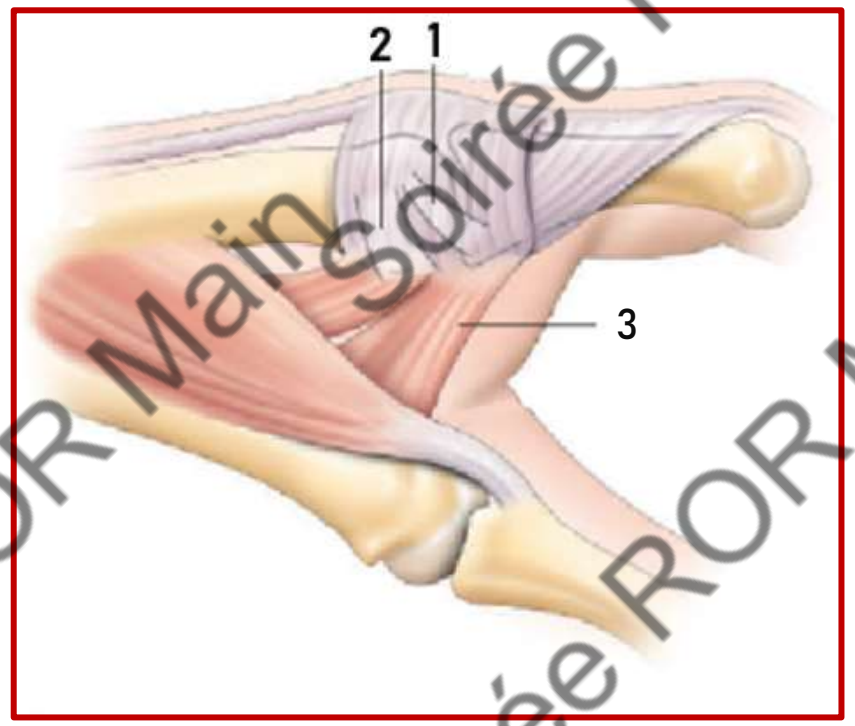

Vue interne

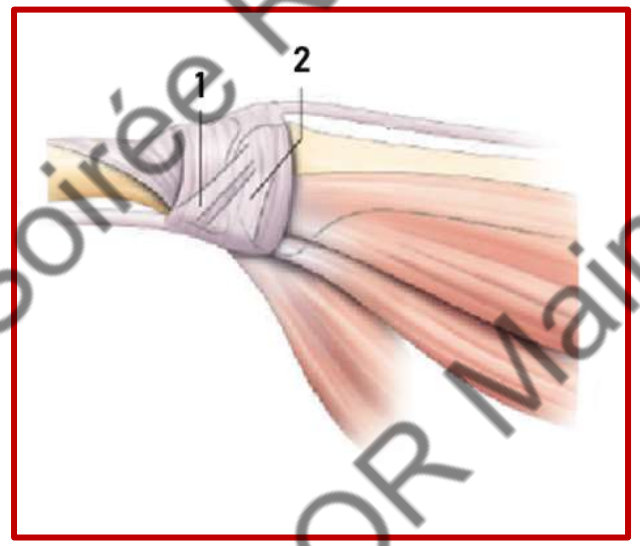

Vue externe

1- Ligament latéral principal
2- Ligament latéral accessoire
3- Adducteur du pouce

Soirée ROR Main

Testing ligamentaire

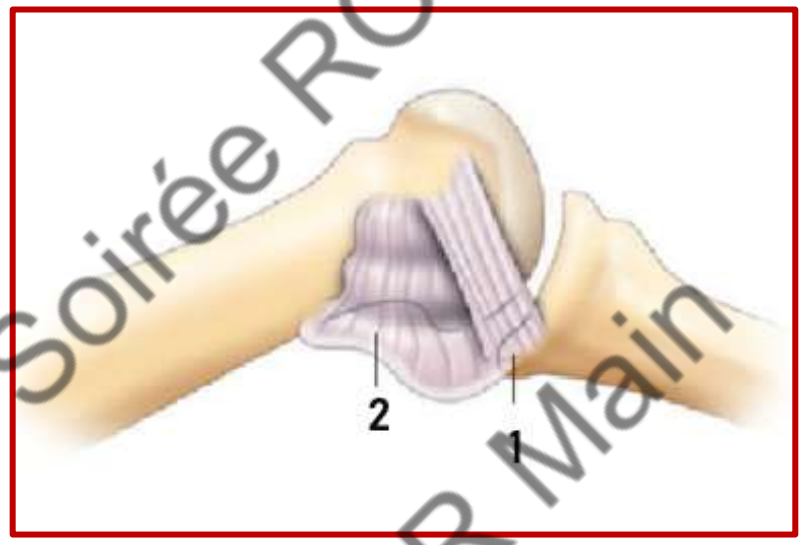

A réaliser en flexion et en extension

Soirée ROR Main

Entorse

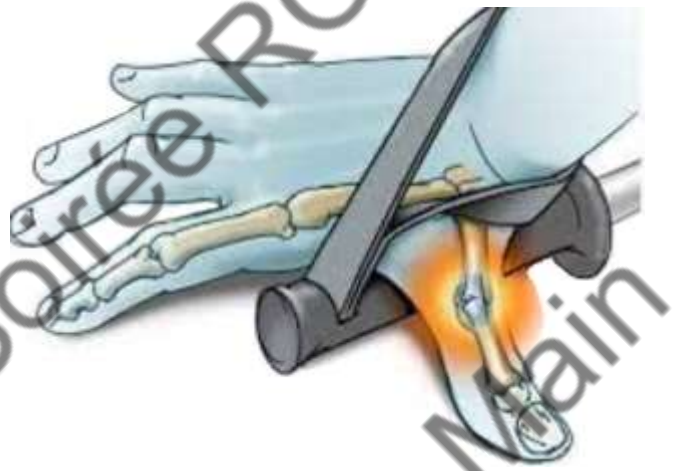

- Fréquente
- LLI (LCU) > LLE (LCR)

- Douleur / hématome nummulaire /œdème / impotence

Soirée ROR Main

Entorse

- Stade 1 : entorse simple : douleur sans laxité ou laxité similaire au côté controlatéral.
- Stade 2 : lésion partielle du ligament : laxité mais avec un arrêt dur.
- Stade 3 : lésion complète ligamentaire avec ou sans effet Stener : laxité importante avec arrêt mou.

Soirée ROR Main

Radiographie

Eliminer une fracture

Soirée ROR Main

Entorse interne, méfiance !

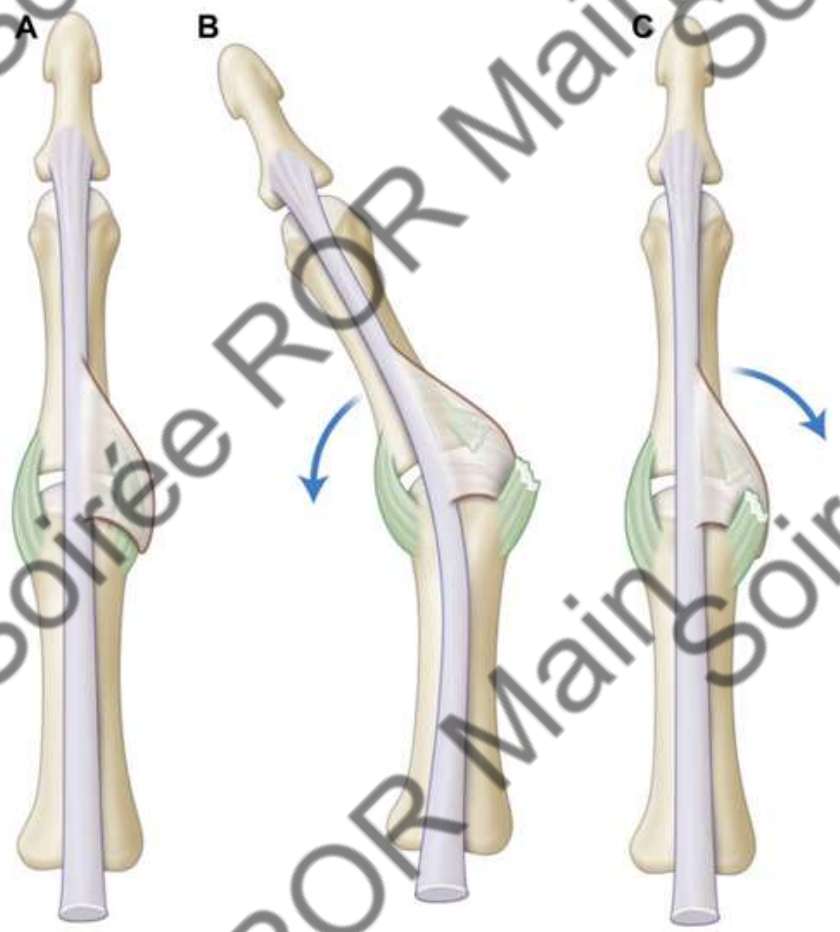

Lésion de Stener. A : plan ligamentaire avant lésion. B : l'abduction entraîne un glissement distal de l'expansion de l'adducteur et découvre le LLU rompu. C : retour en rectitude avec le LLU rompu au-dessus de l'expansion de l'adducteur.

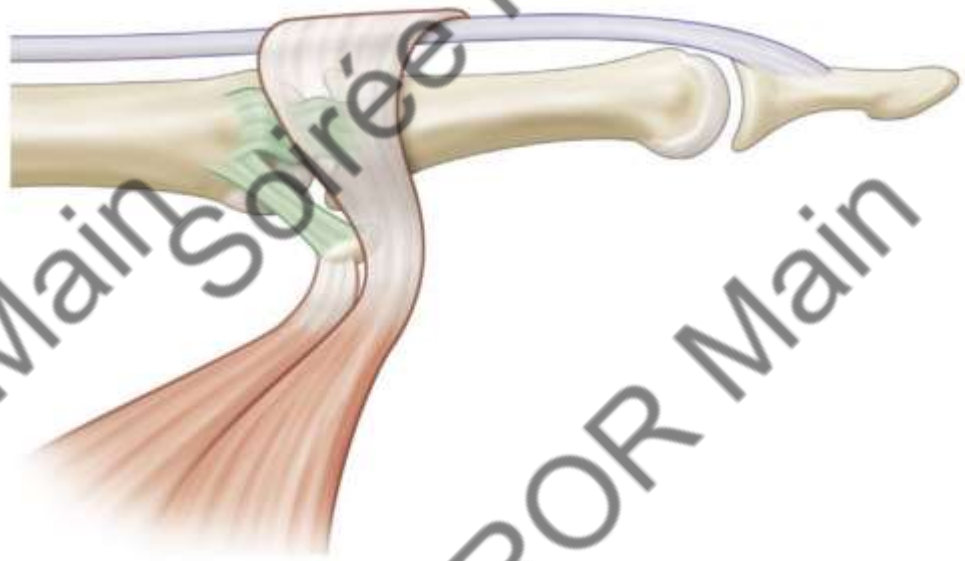

Insertion superficielle (expansion) et profonde de l'adducteur.

Lésion de Stener

Soirée ROR Main

Entorse Stade 1 et 2

Soirée ROR Main

Entorse Stade 3 : Chirurgical

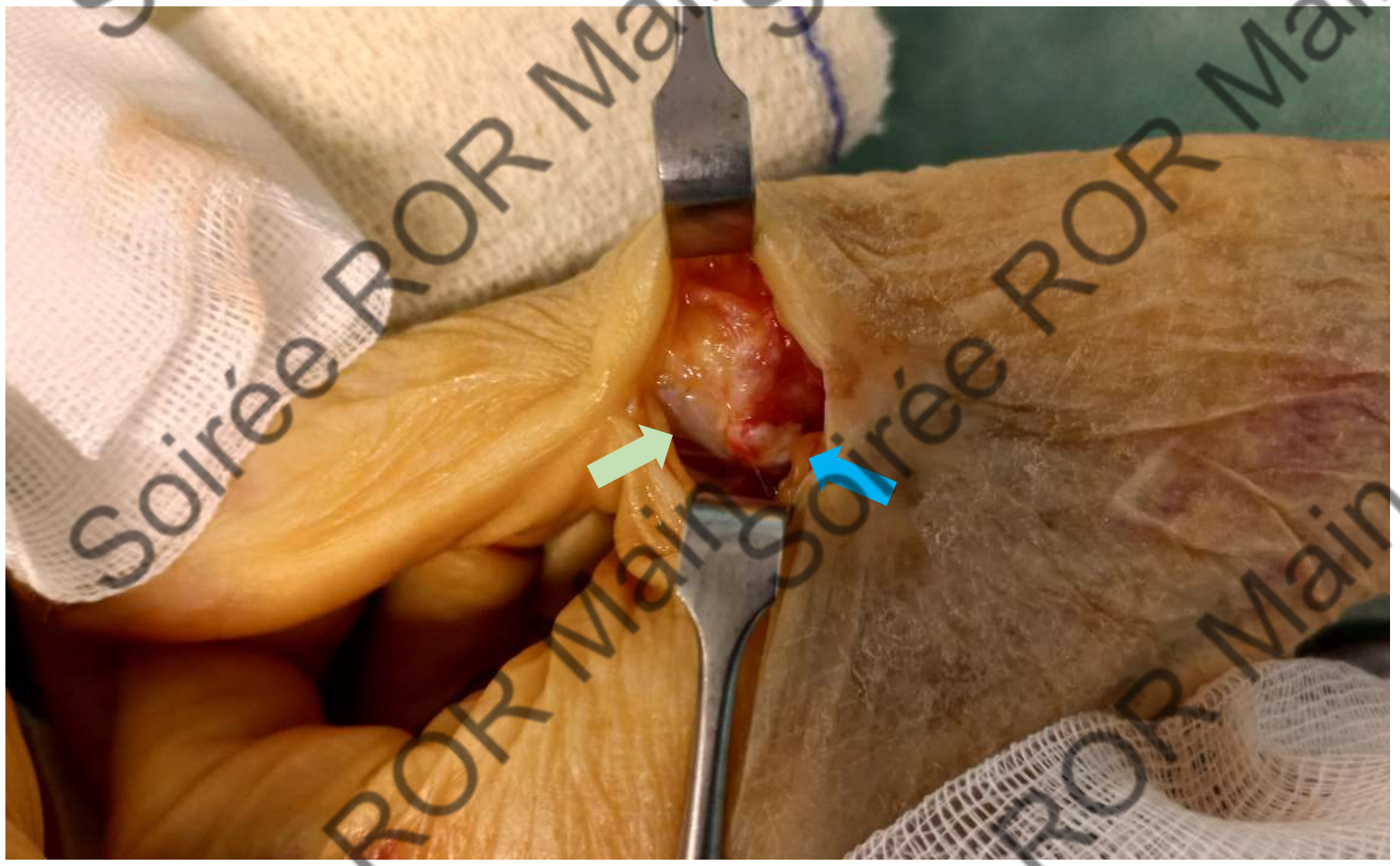

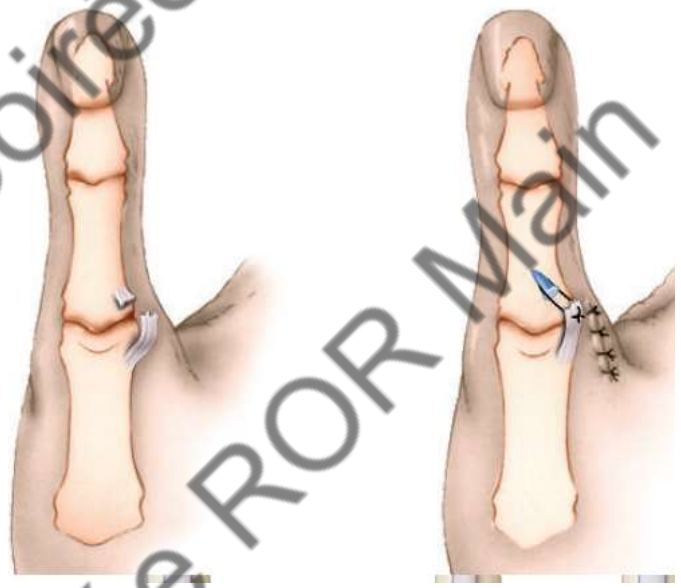

Soirée ROR Main

Algorithme de prise en charge

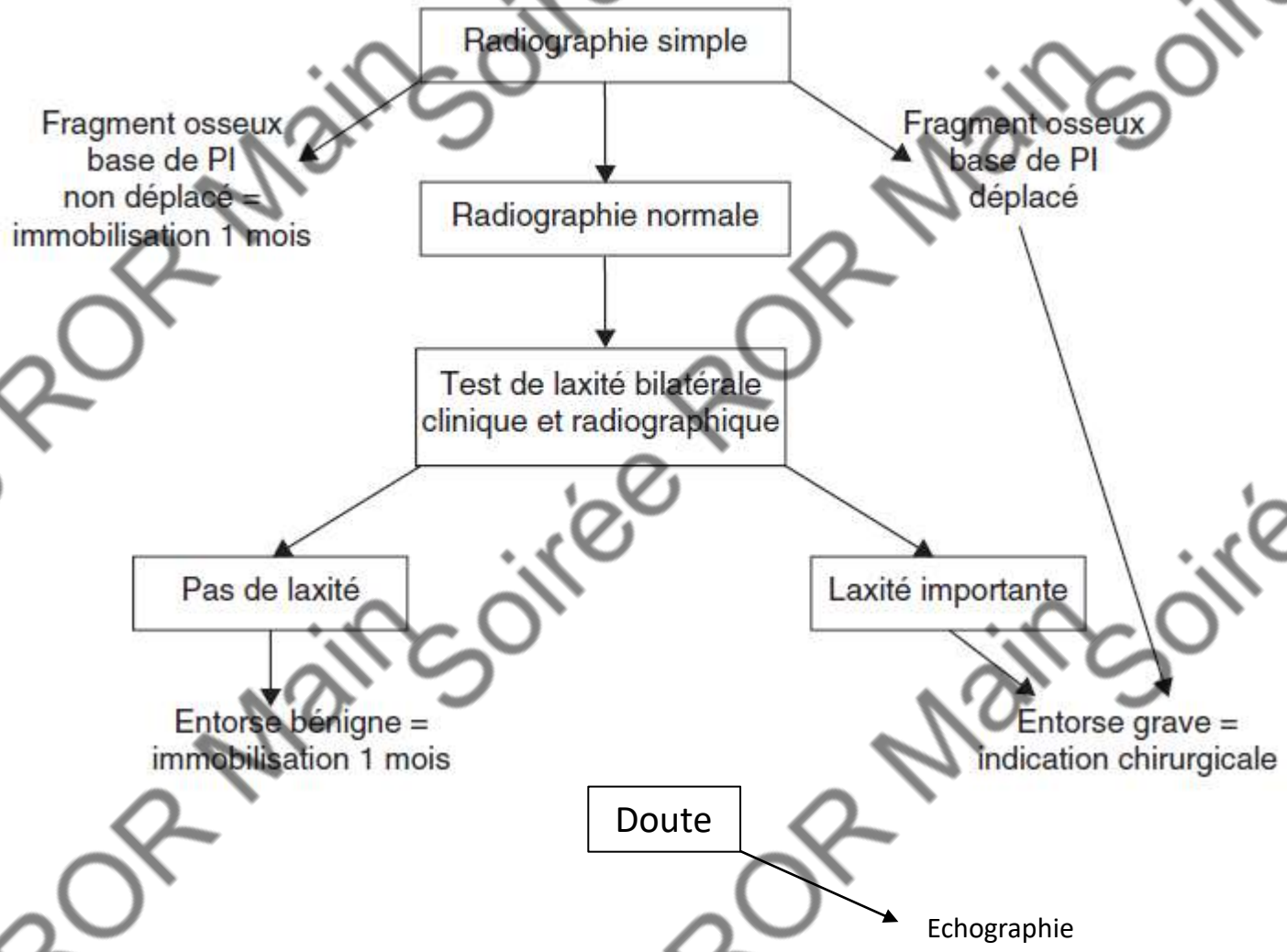

Soirée ROR Main

Instabilité

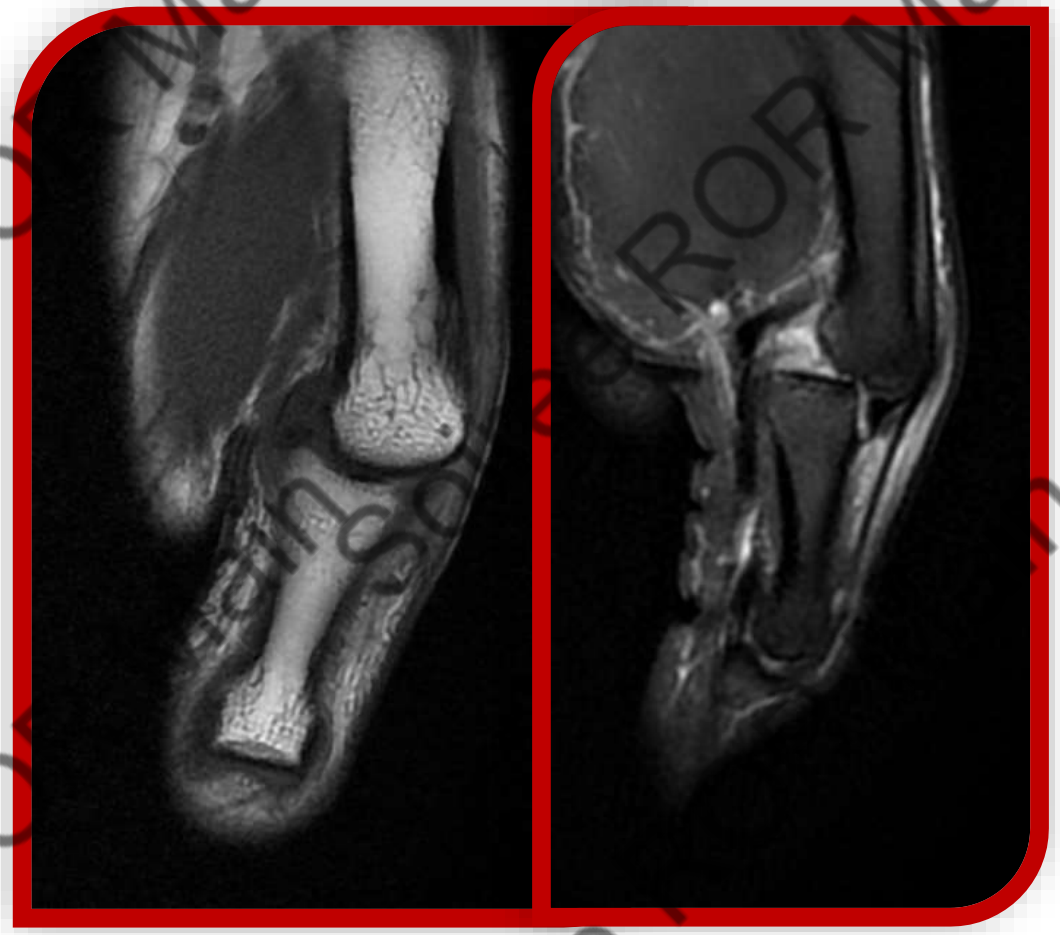

Soirée ROR Main

Instabilité

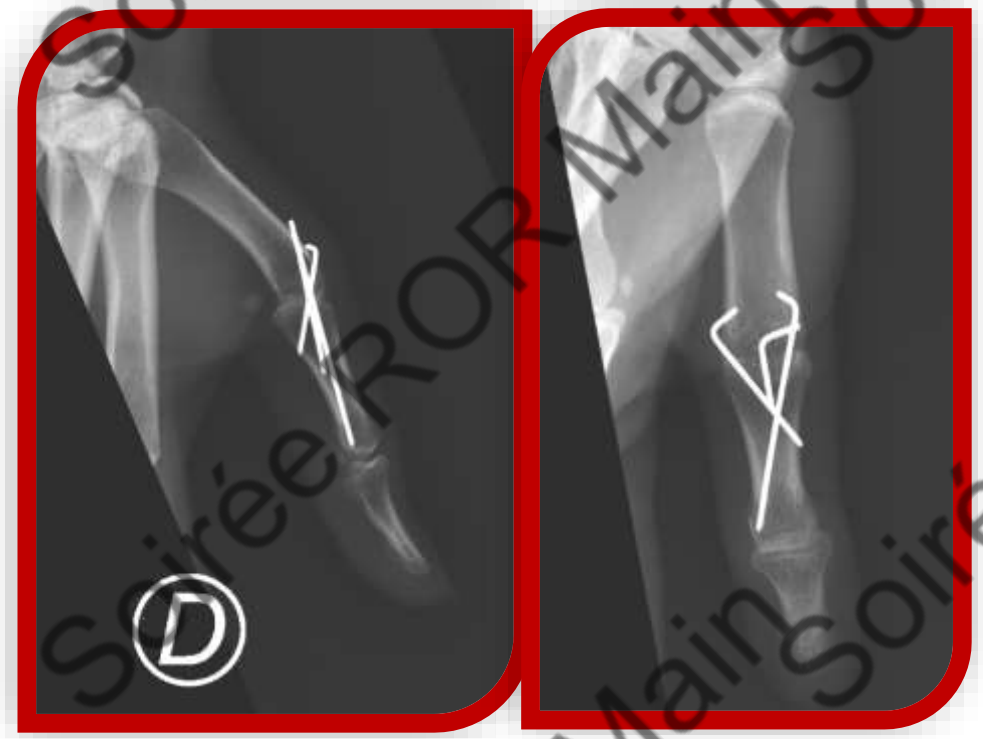

Arthrodèse

Ligamentoplastie

Soirée ROR Main

Références

- Merle : Chirurgie de la main l’urgence

- Green’s operative Hand Surgery

- Forli A et al. Recent and chronic sprains of the First Metacarpo-Phalangeal Joint. Orthop Traumatol Surg Res 2022 Feb;108(1S):103-56.

Soirée ROR Main

Entorse MCP du pouce

Traitement conservateur = traitement post-chirurgical

Johan Duflot _ Masseur kinésithérapeute CHU Rennes

Soirée ROR Main

Attelle

- Immobilisation stricte (3/4 semaines) de la MCP du pouce par rapport au doigts longs
  - ➢ Pas de syndactylie possible
  - ➢ Rotation dans l'opposition
  - ➢ Muscles puissants
  - ➢ Utilisation +++ dans les AVQ

Alpine

Gantelet MCP

Soirée ROR Main

Phase 1 : J0 – J30

- Immobilisation et conseils d’auto-rééducation

➢ Lutter contre la douleur et l’œdème (TENS)(massage et cryothérapie)
➢ Récupération de la mobilité active de l’IP
➢ Stimulation de la pulpe
➢ Surveillance de l’attelle

Soirée ROR Main

Phase 2 : J30 – J60

- Stabilité dans les prises pollici-digitales

➢Rassurer le patient sur ses douleurs et l'oedème (3 à 12 mois)

Massage

SVT (70Hz)

W cicatriciel

Électrothérapie

Bandage compressif disto-proximal (coheban)

Soirée ROR Main

Phase 2 : J30 – J60

- Stabilité dans les prises pollici-digitales

➢ Rassurer le patient sur ses douleurs et l'oedème (3 à 12 mois)

➢ Récupération de la mobilité de la MCP

En actif infradouloureux

Pas de mobilisation spécifique

Electrostimulation FPB++

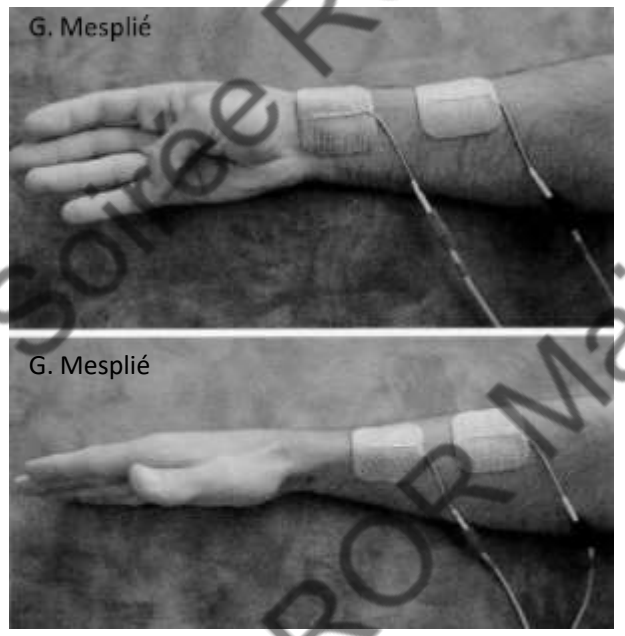

Soirée ROR Main

Phase 2 : J30 – J60

- Stabilité dans les prises pollici-digitales

➢ Rassurer le patient sur ses douleurs et l'oedème (3 à 12 mois)

➢ Récupération de la mobilité active de la MCP

➢ Renforcement des stabilisateurs de la MCP

Sésamoïdiens int (AP) > ext (APB/FPB) dans le cas du LCU

W en synergie (pinch)

ATTENTION à la compensation avec FPL

Soirée ROR Main

Phase 2 : J30 – J60

- Stabilité dans les prises pollici-digitales

➢ Rassurer le patient sur ses douleurs et l'oedème (3 à 12 mois)
➢ Récupération de la mobilité active de la MCP
➢ Renforcement des stabilisateurs de la MCP
➢ Travail de préhension (ergothérapie)

Coordination et dextérité

Soirée ROR Main

Phase 2 : J30 – J60

- Stabilité dans les prises pollici-digitales

- Rassurer le patient sur ses douleurs et l'oedème (3 à 12 mois)
- Récupération de la mobilité active de la MCP
- Renforcement des stabilisateurs de la MCP
- Travail de préhension
- Sevrage progressif de l'attelle (maintien lors de la reprise des activités sportives)
- Pas de sur-sollicitations avant 2 mois

Soirée ROR Main

Phase 2 : après J60

- Récupération complète des amplitudes articulaires (mob spé)

Attelle dynamique de flexion ou attelle d'ouverture de 1ère commissure si besoin

- W en force (stabilité rotatoire)
- Proprioception

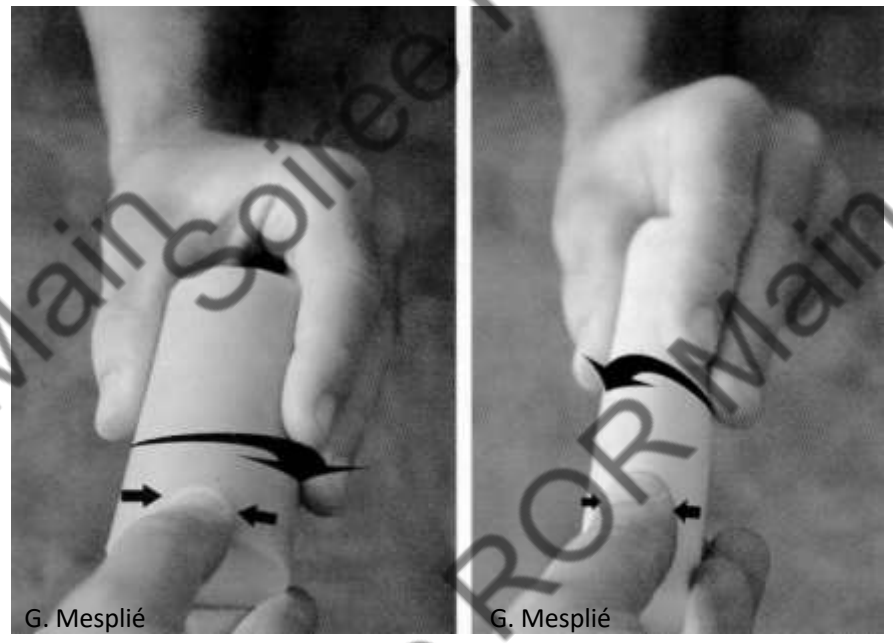

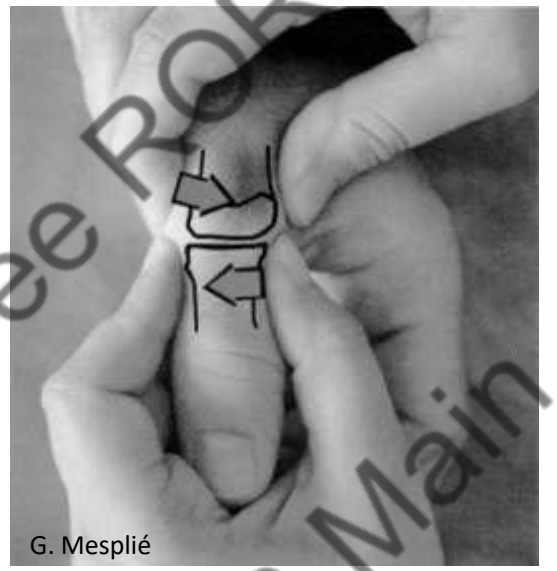

Soirée ROR Main

Objectif de la rééducation : récupérer la stabilité

- 5 critères pour évaluer le résultat (Pr F. Moutet)

Stabilité : +++

Flexion MCP : raideur tolérée si participe à la stabilité

Opposition : Kapandji à 10

Douleur : présente pendant plusieurs mois

Rotation

Soirée ROR Main

Traumatismes complexes du pouce

Soirée ROR Main

- Pouce-Index : les doigts les plus fréquemment atteints -> doigts de précision dans le travail

Soirée ROR Main

- 4 objectifs :
  - Longueur
  - Sensibilité
  - Mobilité
  - Amplitudes

- Lésions multi tissulaires
- Souvent mécanismes d’arrachement

Soirée ROR Main

- Toujours tenter la réimplantation quand les conditions locales le permettent
- Ostéosynthèse ou arthrodèse
- Essayer de garder la trapézo-métacarpienne mobile
- Recours fréquent à un brochage d'ouverture de la première commissure pour prévenir la rétraction qui est fortement préjudiciable pour le patient
- Pontage artériel sur l'artère radiale
- Couverture par lambeau locale si succès vasculaire

Soirée ROR Main

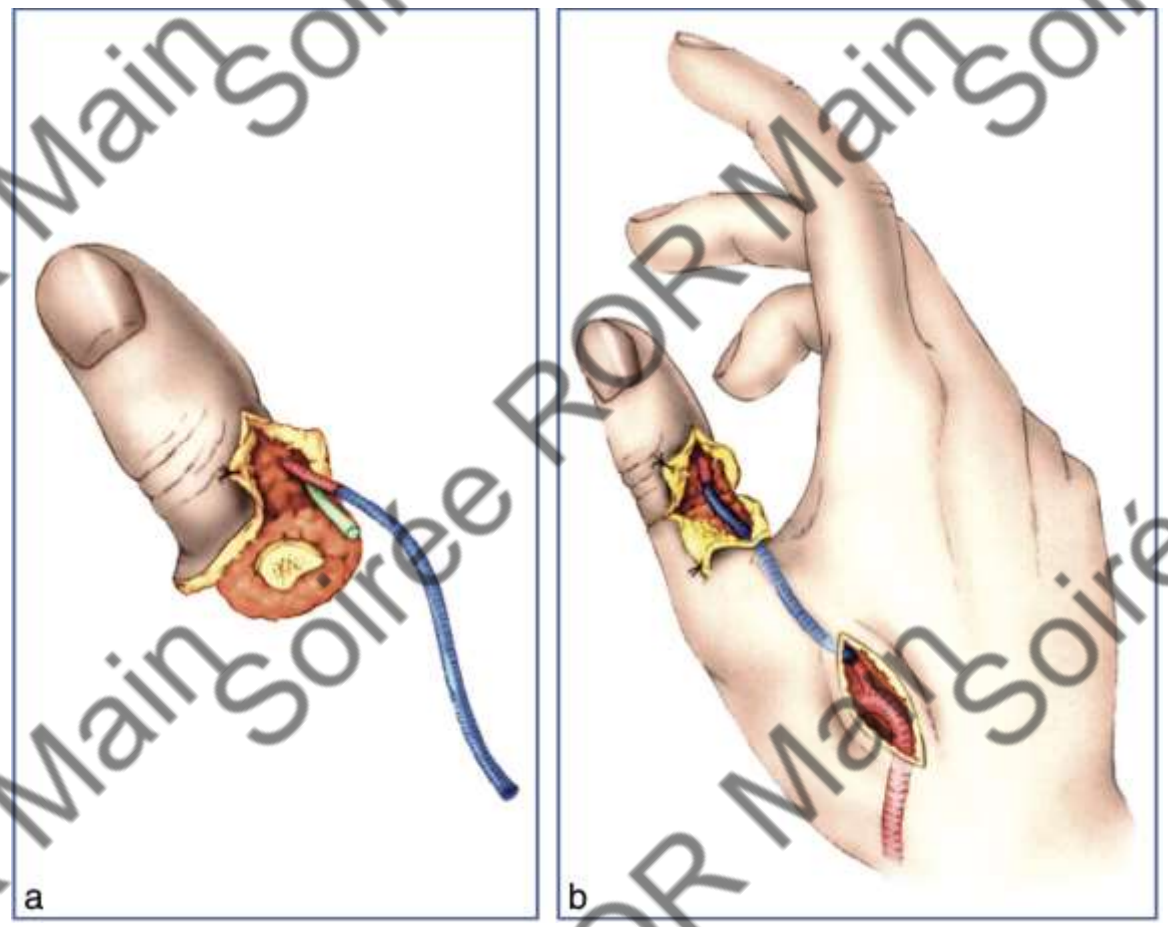

Soirée ROR Main

- Problème des échecs de réimplantation ou des cas non réimplantables
  - Retrouver la longueur
  - Si possible sensible
  - La mobilité viendra essentiellement de la TM

Soirée ROR Main

Pollicisation de l’index

- Translocation de l’index en lieu et place du pouce
- Avantage : longueur, sensibilité
- Inconvénient : manque de force par non réintégration des intrinsèques

Soirée ROR Main

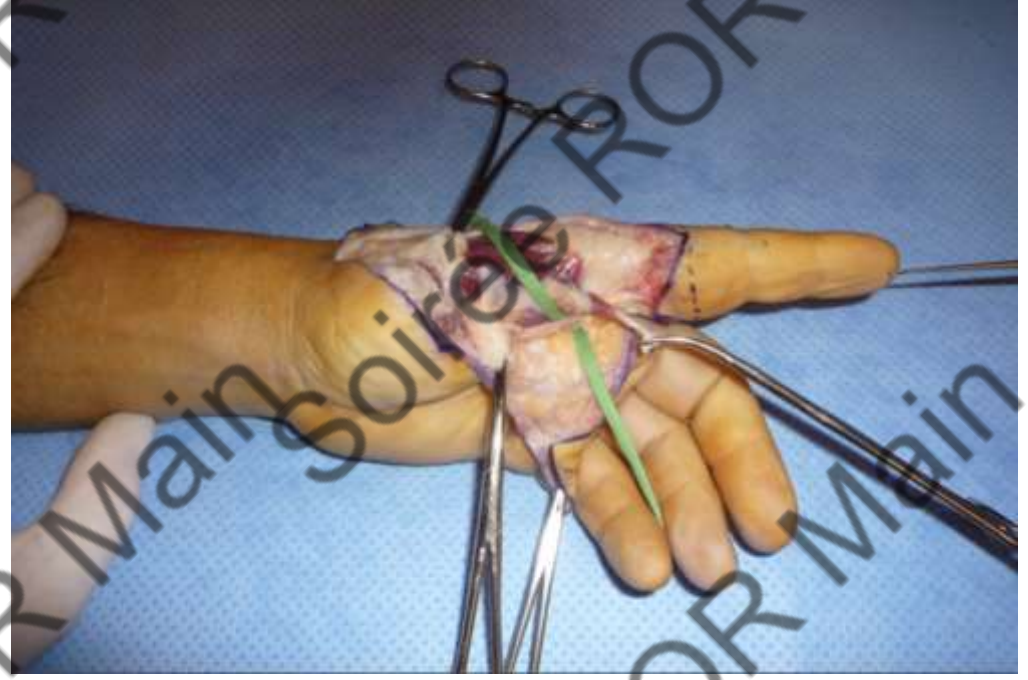

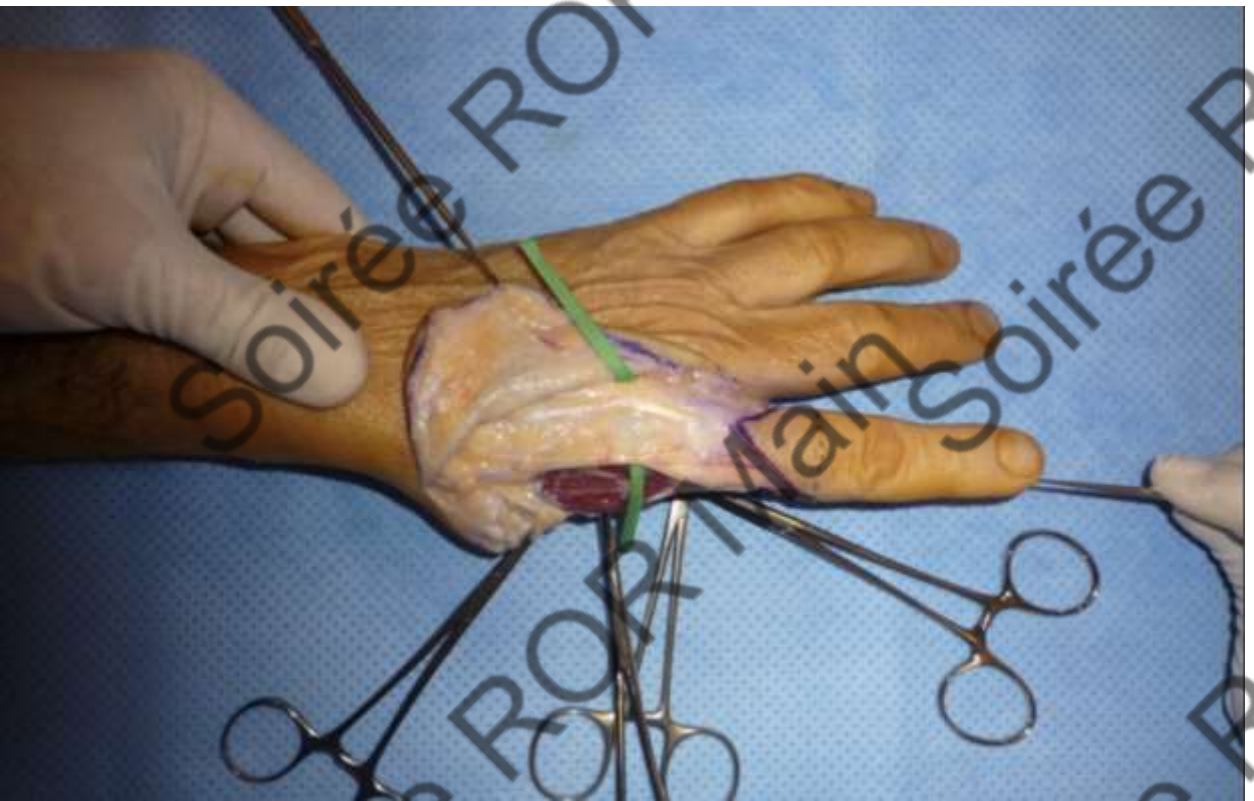

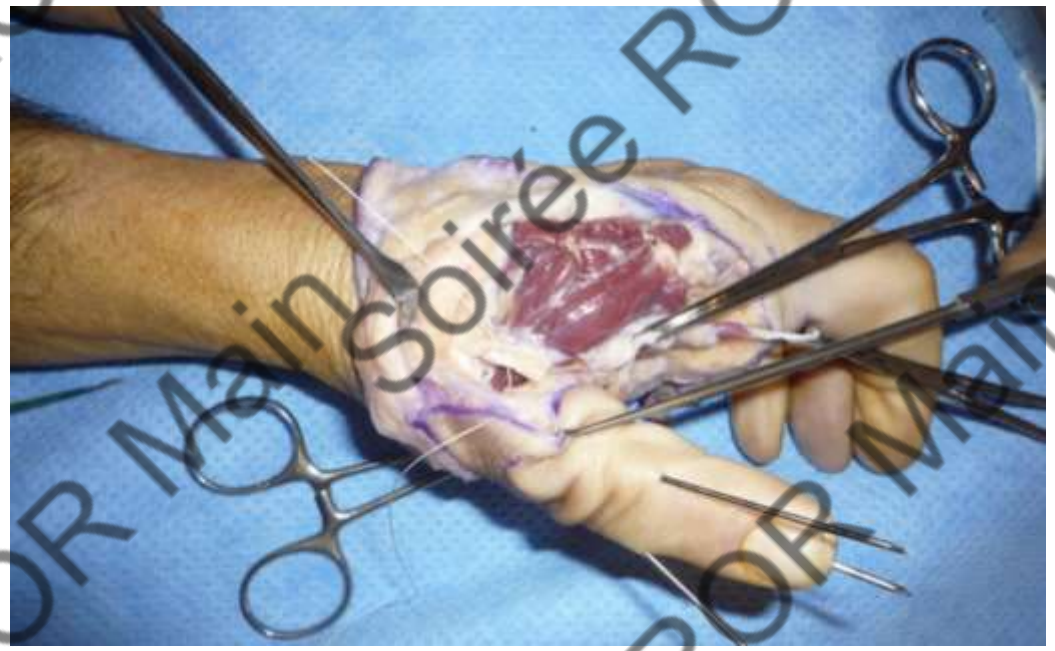

Soirée ROR Main

Soirée ROR Main

Transfert d’orteil

- Transfert avec sutures microchirurgicales du 2e orteil
- Avantage : sensibilité, longueur,
- Inconvénients : chirurgie longue, risque de thrombose

Soirée ROR Main

FSEF

une institution de référence pour la santé des adolescent·es et des jeunes adultes

Parcours clinique : traumatisme complexe du membre supérieur

Journées ROR – CHU Rennes le 5 octobre 2023

Aurélie Rochelle (Ergothérapeute), David Pinhancos (Ergothérapeute), Fanny Balannec (MKDE), Clémentine Marchais (MKDE)

Dr Benjamin Margo (MPR)

Clinique FSEF Rennes Beaulieu

Soirée ROR Main

FSEF
une institution de référence pour la santé des adolescent·es et des jeunes adultes

Anamnèse

- Patient de 31 ans, droitier, professeur de Tennis salarié
- AVP avec traumatisme complexe du bras droit
- Bilan lésionnel :
  - Plaie délabrante de la face dorsale de la main droite
  - Fractures M2 M3 M4, IPD 2,3,4, IP du pouce
- Prise en charge chirurgicale :
  - Ostéosynthèse fractures des métacarpiens,
  - Arthrodèse des IPD de D2, D3, D4 et de l'IP du pouce,
  - Couverture chirurgicale par lambeau libre antérolatéral de cuisse droite,
  - Ablation des broches et du fixateur externe à 12 semaines de l'accident.

Soirée ROR Main

FSEF
une institution de référence pour la santé des adolescent·es et des jeunes adultes

Prise en charge rééducative

- Le patient est vu en consultation d'admission en hôpital de jour de rééducation quelques jours après l'ablation du matériel.
- Il présente à l'entrée une main très raide.
- IPD non mobilisables.
- Les mobilités actives sont à priori possibles dans tous les secteurs mais n'entrainent qu'une ébauche de mouvement (enraidissement mais pas d'argument pour une atteinte motrice neurologique).

Soirée ROR Main

FSEF
une institution de référence pour la santé des adolescent·es et des jeunes adultes

Objectifs de la prise en charge

- Sur le plan orthopédique et fonctionnel:
  - Récupération des mobilités articulaires : épaule, coude, poignet et doigts,
  - Débuter par des mobilisations actives et passives sans résistance sauf au niveau de l'épaule (pas de limitation autre que la douleur),
  - Apprentissage auto-mobilisations +++,
  - Réintégration fonctionnelle progressivement, en évitant tout travail en force,
  - Lutte contre les troubles trophiques et les adhérences cicatricielles,
  - Récupération de la force musculaire dans un 2e temps, à valider avec le chirurgien selon la consolidation osseuse.
- Sur le plan général :
  - Rencontre avec l'unité COMETE (insertion professionnelle)
  - Entretien avec le psychologue du service à la demande du patient

Soirée ROR Main

FSEF
une institution de référence pour la santé des adolescent·es et des jeunes adultes

Parcours de soins

Suture des tendons extenseurs, fixateur externe, broches D1 à D4

RAD

Admission Clinique FSEF

J0 — J11 — J21 — J82 — J87 — J122

Lambeau

Ablation matériel

Consultation chirurgicale

Auto mobilisation active des MP et IPP

Rééducation passive et active sans résistance

Résistance autorisée

Contre-indication chirurgicale : aucun gain de mobilités sur l'IPP du pouce, et sur les IPD de D2, D3 et D4.

Soirée ROR Main

FSEF

une institution de référence
pour la santé des adolescent·es
et des jeunes adultes

Planning

jeudi 20 juillet 2023		
08:30	09:00	Kinesitherapie
09:00	09:45	Ergotherapie 45
10:00	10:45	Electrotherapie 45
10:45	11:15	Kinesitherapie
11:30	12:00	Bain Ecossais 30
13:30	14:00	Ergotherapie Dessintey Autonome
14:30	15:30	Balneotherapie 60
16:30	17:00	Kinesitherapie Activite Autonome

Soirée ROR Main

FSEF

une institution de référence
pour la santé des adolescent·es
et des jeunes adultes

Evolution

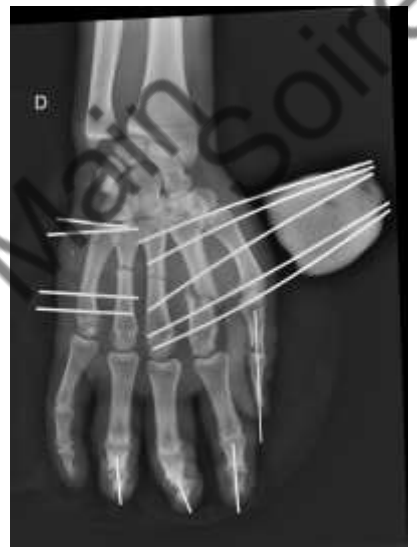

Soirée ROR Main

FSEF

une institution de référence
pour la santé des adolescent·es
et des jeunes adultes

Kinésithérapie

Soirée ROR Main

FSEF
une institution de référence pour la santé des adolescent·es et des jeunes adultes

Kinésithérapie - Bilan kiné initial

Enroulement des doigts

Ouverture de la première commissure

ABD du pouce en avant de la paume

- Œdème de la main et des doigts
- Adhérences ++ cicatricielles et tendineuses
- Déficit majeur en flexion analytique et global
- Atteinte sensitive périphérique
- Membre supérieur non utilisé

Soirée ROR Main

FSEF
une institution de référence pour la santé des adolescent·es et des jeunes adultes

Kinésithérapie

- Objectifs :
  - gain articulaire passif
  - lutte contre les adhérences tendineuses
  - lutte contre les adhérences cicatricielles
- Moyens :
  - Mobilisations passives analytiques et globales (enroulement)
  - Vacuothérapie

Soirée ROR Main

FSEF

une institution de référence
pour la santé des adolescent·es
et des jeunes adultes

Kinésithérapie – Séances en autonomie

- Objectif de travail passif et actif régulier :
  - Auto-mobilisations
  - Postures
  - Différents types de préhension
  - Dissociation des doigts

Soirée ROR Main

FSEF
une institution de référence
pour la santé des adolescent·es
et des jeunes adultes

Kinésithérapie – Balnéothérapie

- Objectif de travail actif du membre supérieur droit avec ou sans résistance
- Hydromassage dans le but de lutter contre les adhérences cicatricielles et tendineuses et de diminuer l'œdème

Soirée ROR Main

FSEF
une institution de référence pour la santé des adolescent·es et des jeunes adultes

Kinésithérapie – Bains écossais

- Objectif principal de lutte contre l'œdème
- Ressenti de confort par le patient
- Protocole de 20 minutes :
  - Alterner 4 fois
  - Bain chaud (40°C - 42°C) pendant 4 minutes / Bain froid (10°C - 12°C) pendant 1 minute

Soirée ROR Main

FSEF
une institution de référence pour la santé des adolescent·es et des jeunes adultes

Kinésithérapie – Electrothérapie

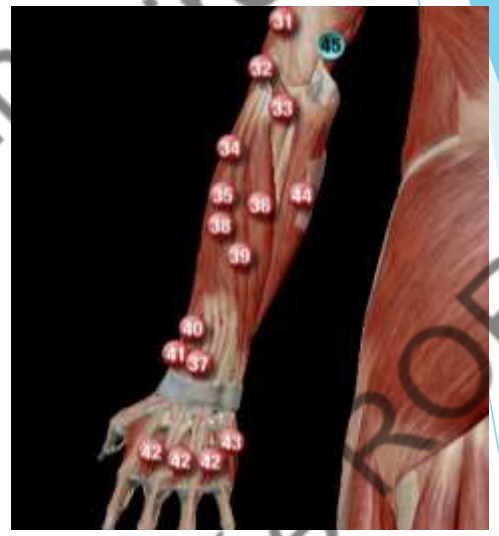

- Recherche au stylet des points moteurs des muscles ayant des tendons adhérés (extenseurs des doigts, extenseur propre du II, extenseur propre du V),
- Programme excito-moteur avec contraction répétée dans l'objectif de tracter sur les adhérences et donc de tenter de les réduire.

Soirée ROR Main

FSEF

une institution de référence
pour la santé des adolescent·es
et des jeunes adultes

Kinésithérapie - Bilan kiné comparatif

Enroulement
- Initial -

Ouverture de la
première commissure
- Initial -

ABD en avant de la paume
- Initial -



Enroulement
- Actuel -

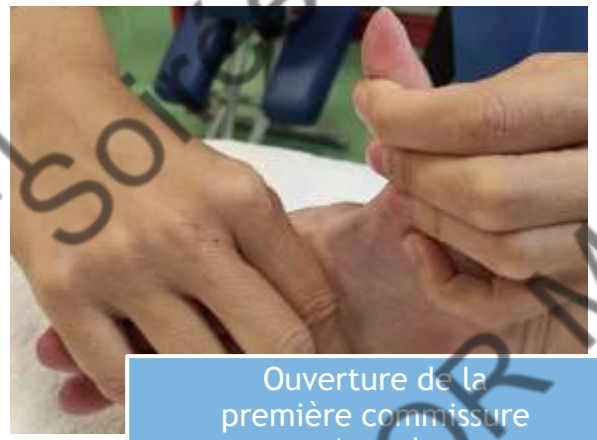

Ouverture de la
première commissure
- Actuel -

ABD en avant de la paume
- Actuel -

Soirée ROR Main

FSEF

une institution de référence
pour la santé des adolescent·es
et des jeunes adultes

Kinésithérapie – Bilan kiné comparatif

	31 mai 23	18 août 23	26 septembre 23
POUCE			
Flexion MP	10°	50°	65°
Extension MP	0°	10°	30°
Opposition		K10 (complète)	K10 (complète)
II			
Flexion MP	30°	45°	75°
Extension MP	0°	30°	40°
Flexion IPP	30°	100°	110°
Extension IPP	0°	20°	15°
DPP		5,5 cm	6,5 cm
III			
Flexion MP	40°	55°	85°
Extension MP	0°	25°	15°
Flexion IPP	50°	90°	100°
Extension IPP	0°	10°	15°
DPP		4,5 cm	3 cm
IV			
Flexion MP	20°	40°	65°
Extension MP	20°	45°	40°
Flexion IPP	60°	105°	115°
Extension IPP	-10°	10°	5°
DPP		3 cm	2 cm
V			
Flexion MP	10°	50°	85°
Extension MP	20°	50°	40°
Flexion IPP	70°	105°	105°
Extension IPP	0°	5°	5°
DPP		2 cm	0 cm

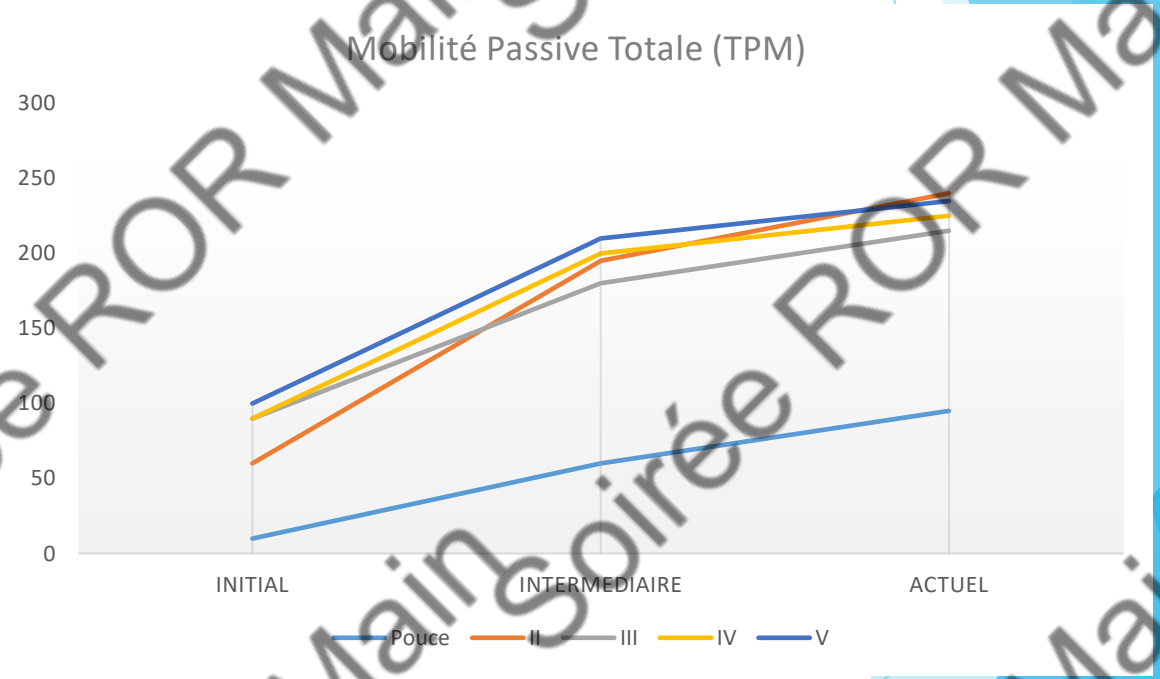

Soirée ROR Main

FSEF

une institution de référence
pour la santé des adolescent·es
et des jeunes adultes

Ergothérapie

Soirée ROR Main

FSEF
une institution de référence pour la santé des adolescent·es et des jeunes adultes

MCRO à l'entrée

social

Mr E, 31 ans

cognitif

physique

BESOIN LOISIRS

Compétition padel et tennis
Entrainement en semaine et compétition les week-ends
Aime faire la fête avec ses amis

BESOINS PERSONNELS

Permis B
Indépendant pour l'ensemble des AVQ
Mange avec la main gauche, a commencé relatéralisation pour écriture à gauche.

ENVIRONNEMENT HUMAIN

Célibataire
sans enfant
1 frère plus âgé

PRODUCTIVITE

En CDI professeur de tennis dans un club
Auto-entrepreneur pour cours particuliers

ENVIRONNEMENT MATERIEL

Vivait chez sa mère pendant la cicatrisation. Vit seul dans son appartement actuellement.

Soirée ROR Main

FSEF

une institution de référence
pour la santé des adolescent·es
et des jeunes adultes

Hiérarchisations des objectifs

RENDEMENT (Comment coteriez-vous la façon dont vous accomplissez cette activité actuellement?)
1 = Incapable d'exécuter l'activité ⟷ 10 = Capable d'exécuter parfaitement l'activité

SATISFACTION Dans quelle mesure êtes-vous satisfait de la façon dont vous exécutez cette activité actuellement? **1= Pas satisfait du tout ⟷ 10 = Extrêmement satisfait**

1er TEMPS (évaluation initiale) : ____/____/____ 2e TEMPS (réévaluation) : ____/____/____

Difficultés quant au rendement occupationnel	Impt	Rendement T_1	Satisfaction T_1	Rendement T_2	Satisfaction T_2
1.					
2.					
3.					
4.					
5.					
		Cote totale Rendement T_1	Cote totale Satisfaction T_1	Cote totale Rendement T_2	Cote totale Satisfaction T_2
COTE TOTALE					

Objectifs :

1- Réussir à conduire pendant 1heure
Rendement : 1 Satisfaction : 2

2- Tenir une raquette de la main droite
Rendement : 1 Satisfaction : 3

3- Ecrire de la main droite
Rendement : 1 Satisfaction : 2

Soirée ROR Main

FSEF

une institution de référence
pour la santé des adolescent·es
et des jeunes adultes

Bilans à l'entrée

Déficiences



Soirée ROR Main

FSEF

une institution de référence
pour la santé des adolescent·es
et des jeunes adultes

Bilans à l'entrée (2)

Incapacités

Aucune préhension à droite chez un droitier.

Situations de handicap

0% utilisation main droite dans les AVQ en quantité et en qualité

Soirée ROR Main

FSEF

une institution de référence
pour la santé des adolescent·es
et des jeunes adultes

Lutter contre SDRC

Dessintey

Identification des gestes du quotidien possibles avec la main droite (aides techniques)

Soirée ROR Main

FSEF

une institution de référence
pour la santé des adolescent·es
et des jeunes adultes

Lutter contre les troubles sensitifs

- Textures
- Particules
- Vibrations

Hypersensibilité au niveau des pulpes des doigts 1 et 2

Soirée ROR Main

FSEF
une institution de référence
pour la santé des adolescent·es
et des jeunes adultes

Améliorer la fonctionnalité de la main et protection cutanée

Gain articulaire avec orthèses



Protection cutanée

Soirée ROR Main

FSEF
une institution de référence pour la santé des adolescent·es et des jeunes adultes

Dextérité et reprise de force de la main lésée

- Purdue Pegboard:

	1er essai	2ème essai	3ème essai	moyenne	Note standard
Main droite	10	7	11	9,33333	-4,23974 écart type
Main gauche	16	16	17	16,3333	-0,28543 écart type

- Bilan 400points:

EPREUVE 1 : Mobilité de la main	**16,67%**
EPREUVE 2 : Force de préhension	**17,01%**
EPREUVE 3 : Prises et déplacements	**68,33%**
EPREUVE 4 : Fonction bimanuelle	**78,33%**

Soirée ROR Main

FSEF

une institution de référence
pour la santé des adolescent·es
et des jeunes adultes

Reprise de la conduite

Evaluation sur simulateur de conduite → Evaluation en auto-école → Démarche de régularisation avec médecin agréé

Soirée ROR Main

FSEF

une institution de référence
pour la santé des adolescent·es
et des jeunes adultes

Reprise des Activités de Vie Quotidienne

Soirée ROR Main

FSEF
une institution de référence pour la santé des adolescent·es et des jeunes adultes

Réévaluation des Objectifs MCRO

- 1- Réussir à conduire pendant 1heure
  - Rendement : 10 **(+9)** Satisfaction : 10 **(+8)**
- 2- Tenir une raquette de la main droite
  - Rendement : 4 **(+3)** Satisfaction : 5 **(+2)**
- 3- Ecrire de la main droite
  - Rendement : 6 **(+5)** Satisfaction : 8 **(+6)**

Soirée ROR Main

FSEF
une institution de référence pour la santé des adolescent·es et des jeunes adultes

Evolution

- Synthèse rééducative à 4 mois du début de la prise en charge rééducative et à 6 mois de l'accident
- Les bilans comparatifs retrouvent d'importants gains articulaires sur les MCP et les IPP.
  Il reste raide en flexion surtout sur le 2e rayon en raison d'un probable raccourcissement et/ou adhérences de l'extenseur (effet ténodèse franc)
- Sur le plan fonctionnel : Score MAL d'utilisation fonctionnelle à 64% en quantité , 75% en qualité
- Reste faible en préhension : force et capacité de préhension limitée par le défaut d'ouverture de la première commissure
- Travail de dissociation des doigts , renforcement musculaire, assouplissements sont à poursuivre
- Sur le plan professionnel :
  - Arrêt de travail en cours
  - A repris le Tennis en loisir, il arrive à jouer du côté gauche
    - Il envisage une reprise à temps partiel, dans un premier temps sur les tâches d'accueil et de gestion du club mais pas sur les cours de Tennis
- **Il est proposé de poursuivre les soins au même rythme**

Soirée ROR Main

FSEF
une institution de référence pour la santé des adolescent·es et des jeunes adultes

Evolution

- Consultation avec son chirurgien le 27/09/2023 : préconise la poursuite de la rééducation intensive, réévaluation à 3 mois, recours possible à une ténolyse du 2. A distance : dégraissage du lambeau.
- Visite médicale sur le plateau de rééducation le 03/10/2023 à 5 mois du début des soins, à 7 mois de l'accident :

Soirée ROR Main

FSEF
une institution de référence pour la santé des adolescent·es et des jeunes adultes

Conclusion

- Prise en charge longue et intensive
- Approche multidisciplinaire (Professionnelle; psychologique…)
- Réévaluations régulières en équipe FITT (Fréquence, Intensité, Type, Temps) des soins
- Coordination équipe de rééducation / équipe chirurgicale nécessaire
  - surtout au début de la prise en charge (ce qui peut être imposé mécaniquement, compromis mobilités / contraintes / solidité des structures selon les stades et le bilan lésionnel initial)
- Les questions : le bon moment pour le relais vers le réseau de ville ?
- Intérêt réseau de praticiens pour prise en charge optimisée

Soirée ROR Main

FSEF

une institution de référence
pour la santé des adolescent·es
et des jeunes adultes

Merci pour votre attention

- Kinésithérapeutes :
  - fanny.balannecleon@fsef.net
  - clementine.marchais@fsef.net
- Ergothérapeutes :
  - aurelie.rochelle@fsef.net
  - david.pinhancos@fsef.net
- Médecin MPR :
  - benjamin.margo@fsef.net

Soirée ROR Main